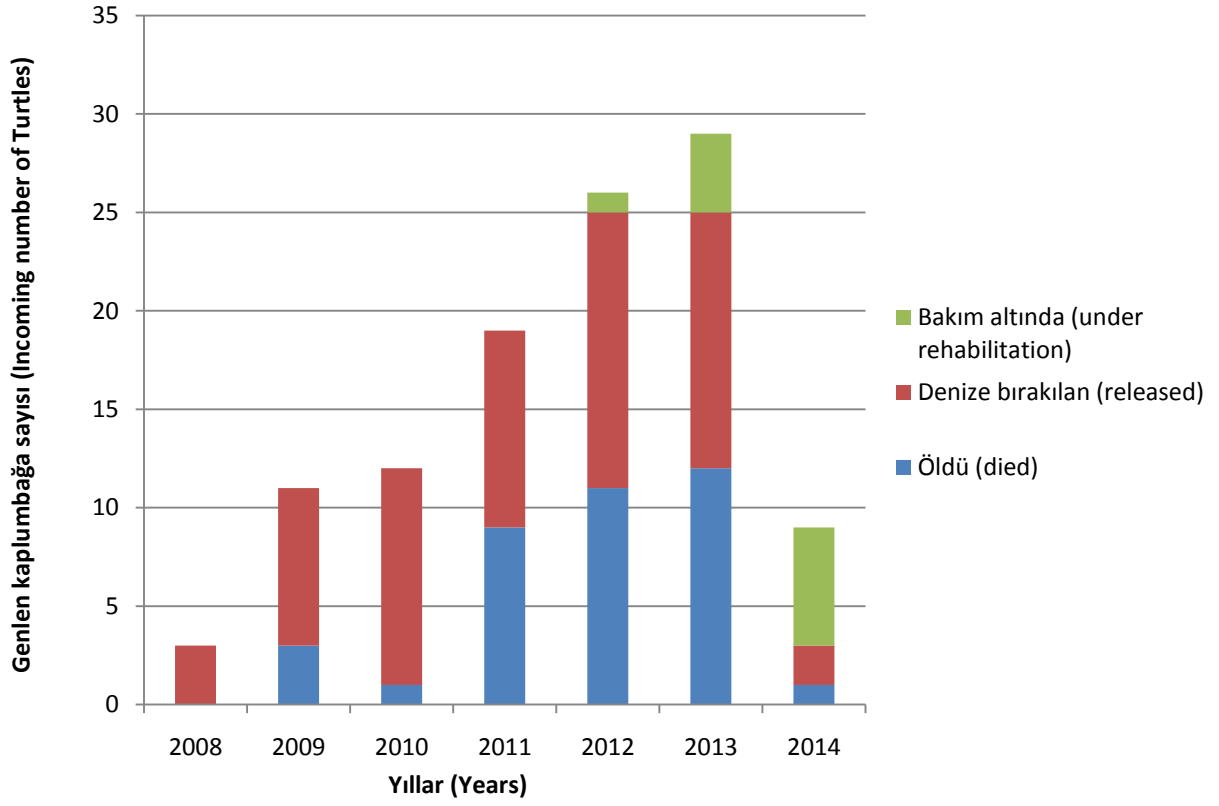
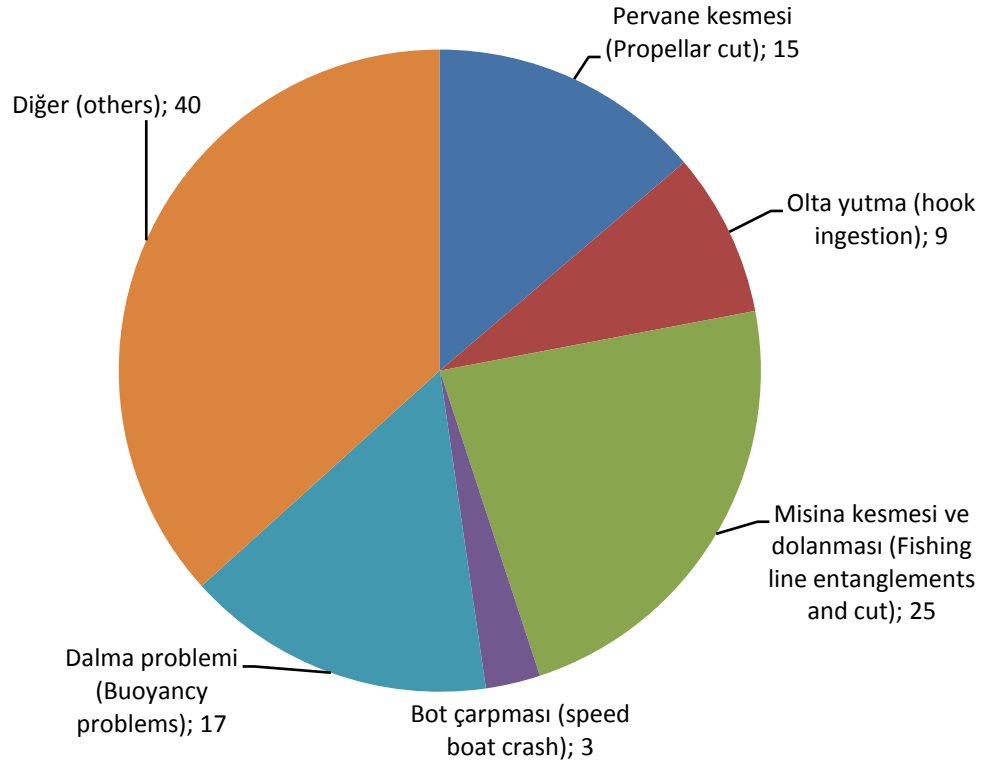


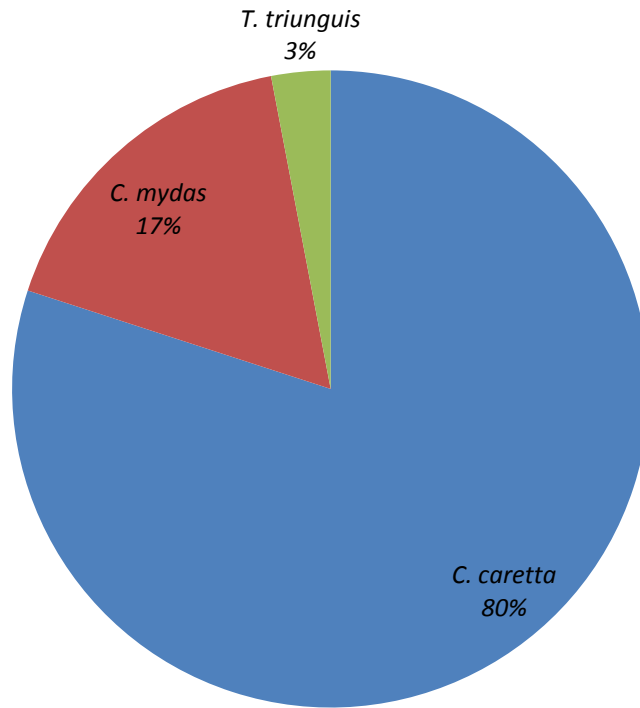
## MERKEZE ULAŞAN KAPLUMBAĞALAR HAKKINDA BİLGİLER INFORMATION ABOUT ADMITTED TURTLES



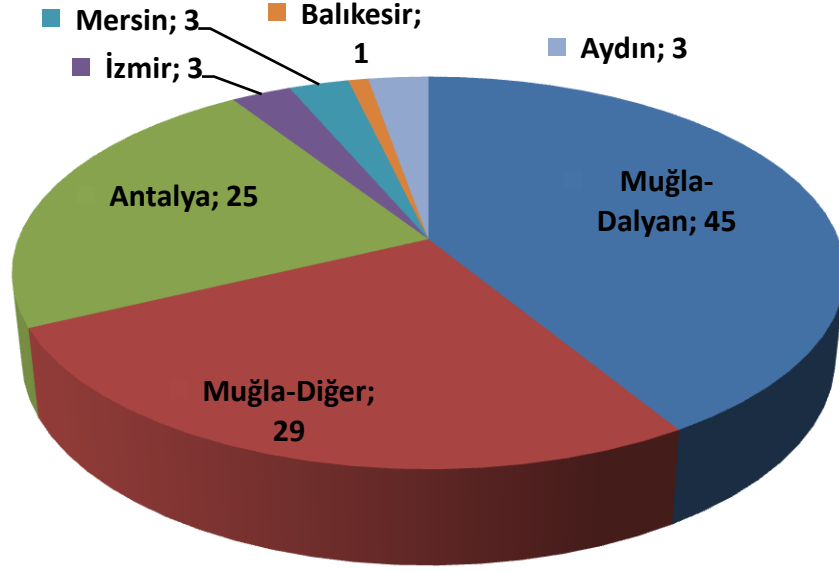
Şekil 1. Kabul edilen yaralılar ve tedavi sonuçları / Admitted turtles and treatment results



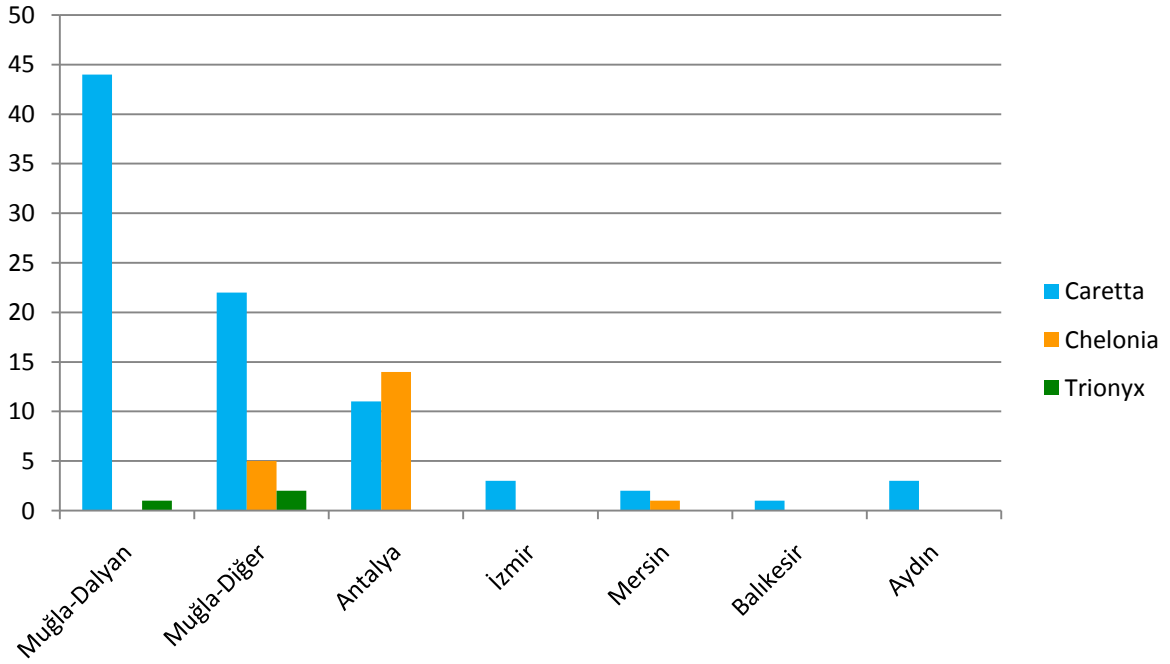
Şekil 2. Yaralanma sebepleri / Cause of injuries



Şekil 3. Türler / Species



Şekil 4. Geliş yeri / Place of injuries



Şekil 5. Geliş yerine göre tür dağılımı / Distribution of injured turtle species according to injury site

## DENİZ KAPLUMBAĞALARI BİLGİ TAKİP FORMU

	ADI	TÜRÜ	GELİŞ TARİHİ	GELİŞ YERİ	CİNSİYET	TAHMİNİ YAŞI	MARKA NO	DKB	DKE	EKB	EKE	KİLO	YARALANMA SEBEBİ	GÖNDERİLME TARİHİ	ÖLÜM TARİHİ	UYGULANAN TEDAVİ
No	Name	Species	Arrival Date	Place	Sex	Estimated Age	Tag no	SCL	SCW	CCL	CCW	Weight	Cause of injury (In Turkish)	Release Date	Date of Death	Treatments (In Turkish)
1	YİĞİT	<i>C. caretta</i>	15.06.2008	Muğla-Bodrum	D	45-50	TR-083	67	53	71	65,5	42	Kafada yara, yemek borusunda olta	16.07.2008		RÖNTGEN VE ULTRASON GÖRÜNTÜLERİ ALINDI ANTİBİYOTİK TEDAVİSİ BAŞLATILDI
2	EGE	<i>C. caretta</i>	28.06.2008	Antalya-Kaş	E	45-50	TR-C 2111	66,4	54	73	67,5	43	Boğazda olta	10.07.2008		RÖNTGEN VE KAN ANALİZİ YAPILDI OLTA OPERASYONLA ÇIKARTILDI ANTİBİYOTİK TEDAVİSİ UYGULANDI
3	EFE	<i>C. caretta</i>	07.10.2008	Antalya-Kemer	E	40 - 45	TR-740	67,2	54	72	66,5	45	Kafada yara, yemek borusunda olta	29.07.2009		KAFADAKİ YARANIN BAKIMI YAPILDI OLTA BOĞAZDAN ÇIKARILDI
4	NAZLI	<i>C. caretta</i>	16.05.2009	Muğla-Dalyan	D	25-30	TR-750	63,2	46	67	57	30	Boyuna sarılmış misina ve misinaya bağlı yara	12.06.2009		KAN ANALİZİ VE BAKIMI YAPILDI ANTİBİYOTİK VE VİTAMİN TAKVİYESİ UYGULANDI
5	JUNE	<i>C. caretta</i>	16.06.2009	Muğla-Dalyan	D	45-50	TR-728	65,7	51,1	72	64,5	48	Sağ 8.marjinalden sonra büyük kırık	18.06.2009		RÖNTGEN VE ULTRASON GÖRÜNTÜLERİ ALINDI VE OPERASYONA KABUKTA OPERASYON GERÇEKLEŞTİRİLDİ
6	DENİZ	<i>C. caretta</i>	02.07.2009	Muğla-Dalyan	E	60 - 65	-----	78	66,5	73	52,9	--	Sol yüzgeçte derin kesin, sağ costal plağında pervane yarası	-	14.07.2012	RÖNTGEN FİLMİ ÇEKİLDİ SERUM VE ANTİBİYOTİK TEDAVİSİ UYGULANDI
7	DOĞA	<i>C. caretta</i>	03.07.2009	Muğla-Dalyan	D	50-55	TR-749	72	69	70	55	46	Sağ ve sol costal plaklarda darbeye bağlı kırık	16.07.2009		SERUM VE ANTİBİYOTİK TEDAVİSİ UYGULANDI
8	AYŞE	<i>C. caretta</i>	04.07.2009	Muğla-Dalyan İztuzu Kumsalı	D	30 -35	-----	74	67	69	53,4	48	Sol 4.5.costal plaklar tamamen kırık	-	17.05.2011	KIRIK ÇEVRESİ TAMAMEN DEZENFEKTE EDİLDİ SERUM VE ANTİBİYOTİK TEDAVİSİ UYGULANDI

9	EKİNCİK	<i>C. caretta</i>	06.07.2009	Muğla-Ekincik	D	30 - 35	-----	69	63	64	40	46	Kafanın sol plaktan sol göze kadar derin yara kemikler kırık	02.09.2009		KAFADAKİ YARANIN BAKIMI YAPILDI SERUM TEDAVİSİNE BAŞLANDI
10	ÖZLEM	<i>C. caretta</i>	17.07.2009	Muğla-Dalyan	D	55 – 60	TR-0001	69,5	62	67	57,2	41	Sol ön üyede derin kesik sağ üyede ise yeni başlayan kesik	03.10.2009		KESİK ÜYEYE DİKİŞ ATILARAK DEZENFEKSİYONU SAĞLANDI
11	ŞANSLI	<i>C. mydas</i>	01.09.2009	Muğla-Fethiye	D	20-25	-----	72,5	62	68	52	40	Her iki yüzgeçte kopmuş	-	14.03.2011	SERUM VE ANTİBİYOTİK TEDAVİSİ UYGULANDI
12	SU	<i>C. caretta</i>	29.09.2009	Muğla-Bodrum	E	~10	TR-721	47	39,1	46	35,3	15	Boğazda misina 2m kısım ağız dışında kalmış	12.10.2009		BOĞAZDAKİ MİSİNA OPERASYONLA DIŞARI ALINDI
13	AYSUN	<i>C. caretta</i>	30.09.2009	Antalya	D	30-35	-----	70	80	76	60,2	46	Kloakta kolan sarkması, sağ üye kopmak üzere	04.10.2010		ULTRASON GÖRÜNTÜLERİ ALINDI ANTİBİYOTİK TEDAVİSİ BAŞLATILDI
14	UFAKLIK	<i>C. caretta</i>	14.10.2009	Antalya-Belek	D	5 -- 10	TR-715	27,6	34,5	32	36,6	17	Boyunda olta yarası	09.11.2009		DEZENFEKSİYONU YAPILARAK SERUM TEDAVİSİ BAŞLATILDI
15	BODRUM	<i>C. caretta</i>	01.02.2010	Muğla-Bodrum	D	50 -55	TR-718	64	57	62	52,7	42	Aşırı derecede parazitlenme	09.04.2010		ANTİBİYOTİK TEDAVİSİ VE VİTAMİN TAKVİYESİ UYGULANDI
16	ADAM&EVE	<i>C. mydas</i>	27.03.2010	Antalya-Manavgat	D	10 -- 15	-----	34	30	38	32,4	9	Baş bölgesinde yaralanma	-	29.10.2010	KAFADA Kİ YARA TEMİZLENEREK SERUM TAKILDI
17	ZELİŞ	<i>C. mydas</i>	10.05.2010	Antalya	D	10 -- 15	TRY 0015	29	33,5	31	35	14	Sol ön kol yok, olta iğnesi yutmuş	22.05.2010		RÖNTGEN VE ULTRASON GÖRÜNTÜLERİ ÇEKİLDİ OPERASYONLA OLTA ÇIKARILDI
18	MERSİN NAZLI	<i>C. caretta</i>	02.06.2010	Mersin-Kazanlı	D	20 - 25	TR-Y 0225	58,9	46,8	65	59	34	Ön üyede misina, kafada yara	01.10.2011		YARA BAKIM VE DEZENFEKSİYONU SAĞLANDI ANTİBİYOTİK TEDAVİSİ UYGULANDI
19	EMRE	<i>C. caretta</i>	30.07.2010	Muğla-Fethiye	E	55 - 60	TRY-0019	68	52	73	65,6	55	Kabukta iki derin pervane yarası	18.08.2010		KABUKTAKİ YARA TAMAMEN TEMİZLENDİ ANTİBİYOTİK VE VİTAMİN TAKVİYESİ YAPILDI
20	NURİ	<i>C. caretta</i>	30.07.2010	Muğla-Dalyan	E	15 - 20	TRY-0071	56	44,5	60	56	32	Sol ön üye kopmuş, kabukta pervane yaraları	03.10.2010		KABUKTAKİ YARA TAMAMEN TEMİZLENDİ ANTİBİYOTİK VE VİTAMİN TAKVİYESİ YAPILDI

21	SİMGE	<i>C. caretta</i>	31.07.2010	Muğla-Dalyan	D	30 -35	TRY-0070	62,5	50	68	64	51	Sol ön üye kopmuş, boyunda olta iğnesi	03.10.2010		RÖNTGEN VE ULTRASON GÖRÜNTÜLERİ ALINDI VE OPERASYONA KABUKTA OPERASYON GERÇEKLEŞTİRİLDİ
22	HAMDİ	<i>C. caretta</i>	04.08.2010	Muğla-Dalyan	E	55 – 60	TRY-003	67,5	51,5	70	63,5	57	Ağızda misina, kabukta pervane yarası	02.10.2010		AĞIZDA KI OLTA ÇIKARILDI ANTİBİYOTİK TEDAVİSİ VE VİTAMİN TAKVİYESİ UYGULANDI
23	MİNYATÜR	<i>C. mydas</i>	06.08.2010	Mersin- Kazanlı	?	5 -- 10	-----	23,5	16,3	30	21,4	11	Tekne ile liman duvarı arasında kalmış	07.08.2011		ULTRASON GÖRÜNTÜLERİ ALINDI ANTİBİYOTİK TEDAVİSİ BAŞLATILDI
24	AYLİN	<i>C. caretta</i>	11.08.2010	Muğla-Göcek	D	30 -35	TR-Y0028	61	52	71	63	53	Ön üyeye dolanmış misina, ön üye kayıp	20.10.2010		DEZENFEKSİYONU YAPILARAK SERUM TEDAVİSİ BAŞLATILDI
25	SAD	<i>C. mydas</i>	29.08.2010	Antalya-Kaş	?	5 – 10	TR-Y 2720	47,5	38,4	52	46	15	Sağ ön üyede misina kesiği	01.04.2011		YARA BAKIM VE DEZENFEKSİYONU SAĞLANDI ANTİBİYOTİK TEDAVİSİ UYGULANDI
26	KAŞ	<i>C. mydas</i>	31.08.2010	Antalya-Kaş	D	30-35	TR-714	60	53	73	61	49	Sağ marjinalde kırık, olta iğnesi	21.09.2010		RÖNTGEN VE KAN ANALİZİ YAPILDI OLTA OPERASYONLA ÇIKARTILDI ANTİBİYOTİK TEDAVİSİ UYGULANDI
27	AKDENİZ	<i>C. caretta</i>	30.03.2011	Antalya-Belek	E	40-45	TR-Y 2721	66,5	52,9	69	65	35	Penis sarkması	22.04.2011		ULTRASON GÖRÜNTÜLERİ ALINDI ANTİBİYOTİK TEDAVİSİ BAŞLATILDI
28	SELİN	<i>C. mydas</i>	13.06.2011	Antalya-Belek	D	15-20	-----	49,5	41,3	56	49,7	34	Zıpkın yaralanması	-	29.07.2012	RÖNTGEN GÖRÜNTÜLERİ ÇEKİLDİ OPERASYONLA ZIPKIN ÇIKARILDI ANTİBİYOTİK TEDAVİSİ UYGULANDI
29	HÜLYA	<i>C. caretta</i>	25.06.2011	Muğla-Dalyan Boğazı	D	45-50	-----	85,3	71	87	74	49	Bağırsak düğümlemesi	-	30.06.2012	ULTRASON GÖRÜNTÜLERİ ALINDI ANTİBİYOTİK TEDAVİSİ BAŞLATILDI
30	YOSUN	<i>C. caretta</i>	05.07.2011	Muğla-Dalyan Boğazı	D	40-45	-----	70,5	63	64	52		Boynun alt ve sol kısımında yaralanma, kabukta aşırı parazit ve yosunlaşma	-	06.07.2012	YARA BAKIM VE DEZENFEKSİYONU SAĞLANDI ANTİBİYOTİK TEDAVİSİ UYGULANDI
31	NİL	<i>C. caretta</i>	10.07.2011	Muğla-Dalyan Boğazı	D	15-20	-----	61	58	57	46	23,7	Kafada yaralanma ve kırık	-	18.7.2012	RÖNTGEN VE ULTRASON GÖRÜNTÜLERİ ALINDI KAFADAKİ YARA TAMAMEN

																TEMİZLENDİ
32	SONGÜL	<i>C. caretta</i>	08.08.2011	Muğla-Dalyan Boğazı	D	35-40	TR-Y0080	66	51	70	65	40	Parazitlenmeye bağlı halsizlik	01.10.2011		ANTİBİYOTİK TEDAVİSİ VE VİTAMİN TAKVİYESİ UYGULANDI
33	FETHİ	<i>C. caretta</i>	10.08.2011	Muğla-Fethiye	E	60-65	TR-Y226	73	67	69,2	52,3	50	Vücut boşluğunda ve ağızda misinalar	01.10.2011		YARA BAKIM VE DEZENFEKSİYONU SAĞLANDI ANTİBİYOTİK TEDAVİSİ UYGULANDI
34	HÜSNÜ	<i>C. caretta</i>	13.08.2011	Muğla-Bodrum	?	10--15	-----	49,5	40	54	50	15,5	Tekne pervanesi gözler ve burun altı derin kesigi sonucu yaralanma	-	10.09.2012	RÖNTGEN FİLMİ ÇEKİLDİ SERUM VE ANTİBİYOTİK TEDAVİSİ UYGULANDI
35	CAN	<i>C. mydas</i>	04.09.2011	Antalya	E	15-20	-----	64	49,5	60	53	26,3	sol ön üye misinadan dolayı kayıp,bağırsaklarda misina	-	01.01.2013	ULTRASON GÖRÜNTÜLERİ ALINDI ANTİBİYOTİK TEDAVİSİ BAŞLATILDI
36	İLKER	<i>C. caretta</i>	07.09.2011	Muğla-Fethiye	E	40-45	TR-Y 0228	67,3	59	64	50	35,1	Ön üyelere olta iğnesi, üyelere dolanmış misina	01.10.2011		RÖNTGEN VE ULTRASON GÖRÜNTÜLERİ ÇEKİLDİ ORERASYONLA OLTA ÇIKARILDI
37	BARIŞ	<i>C. mydas</i>	15.09.2011	Antalya	D	30-35	-----	77	67	71	56	42,5	Dalma problemi yaşıyor	18.02.2013		ULTRASON GÖRÜNTÜLERİ ALINDI ANTİBİYOTİK TEDAVİSİ BAŞLATILDI
38	NURİ (ikinci kabul)	<i>C. caretta</i>	08.09.2011	Muğla-Dalyan	E	15 - 20	TRY-0071	56	44,5	60	56	32	Sol ön üye kopmuş, kabukta pervane yaraları	07.12.2013		DEZENFEKSİYONU YAPILARAK SERUM TEDAVİSİ BAŞLATILDI
39	SİMGE (ikinci kabul)	<i>C. caretta</i>	30.09.2011	Muğla-Dalyan	D	30 -35	TRY-0070	62,5	50	68	64	51	Sol ön üye kopmuş, boyunda olta iğnesi	07.12.2013		RÖNTGEN VE ULTRASON GÖRÜNTÜLERİ ÇEKİLDİ ORERASYONLA OLTA ÇIKARILDI
40	DALYAN	<i>C. caretta</i>	28.09.2011	Muğla-Dalyan	D	30-35	TR-y 0227	68	50	71	63	49	Sağlık kontrolünden geçirilerek uydu izleme cihazı takıldı	01.10.2011		Sağlık kontrolünden geçirilerek uydu izleme cihazı takıldı
41	TRİONİKS	<i>T. triunguis</i>	30.09.2011	Muğla-Sarıgerme	D	15-20	-----			55	51,5		Bağırsaklarda poşet ve misina	-	01.10.2012	ULTRASON VE RÖNTGEN GÖRÜNTÜLERİ ALINDI ANTİBİYOTİK TEDAVİSİ BAŞLATILDI
42	KÖPÜK	<i>C. caretta</i>	24.10.2011	Muğla-Dalyan	?	10 -- 15	-----	60	58	56	46	22,6	Dalma problemi yaşıyor	-	19.05.2013	ULTRASON GÖRÜNTÜLERİ ALINDI ANTİBİYOTİK TEDAVİSİ

																		BAŞLATILDI
43	UFUK	<i>C. caretta</i>	16.11.2011	Muğla-Bodrum	E	30-35	-----	61,5	57	59	47,2	25	Dalma problemi yaşıyor, kafada derin yara	16.06.2012			ULTRASON GÖRÜNTÜLERİ ALINDI KAN ANALİZLERİ YAPILDI ANTİBİYOTİK TEDAVİSİ BAŞLATILDI	
44	TURGUT REİS	<i>C. caretta</i>	19.11.2011	Muğla-Bodrum	E	35-40	-----	67,5	66	64	54	35	Dalma prolemi ve kafada ve sol yüzgeçte derin kesik	-	28.12.2012		ULTRASON GÖRÜNTÜLERİ ALINDI ANTİBİYOTİK TEDAVİSİ BAŞLATILDI	
45	HAKAN	<i>C. caretta</i>	01.12.2011	Muğla-Dalyan	E	35-40	TR-Y0295	67,5	64	64	50,2	40	Ağızda olta iğnesiyle beraber misina dolanması, dilde yırtılma	26.08.2012			AĞIZDA KI OLTA ÇIKARILDI ANTİBİYOTİK TEDAVİSİ VE VİTAMİN TAKVİYESİ UYGULANDI	
46	YEŞİL-BEYAZ	<i>C. caretta</i>	15.02.2012	Muğla-Bodrum	?	1--5	-----	10,5	10	9,7	8,3	160gr	Dalma problemiyle geldi	-	21.2.2013		ULTRASON GÖRÜNTÜLERİ ALINDI ANTİBİYOTİK TEDAVİSİ BAŞLATILDI	
47	DOSTUM	<i>C. caretta</i>	15.02.2012	Balıkesir Paşalimanı Adası	D	45-50	-----	74,5	70,5	70	56	56,7	Prolapsın dışarı çıkmasından dolayı tedavi altında	-	09.04.2013		ULTRASON GÖRÜNTÜLERİ ALINDI ANTİBİYOTİK TEDAVİSİ BAŞLATILDI	
48	CANSU	<i>C. caretta</i>	30.05.2012	Muğla-Dalyan	D	35-40	TR-Y0212	70	51,5	74	58	40	Karapaksta kırık ve kafada küçük yara	15.06.2012			YARA BAKIM VE DEZENFEKSİYONU SAĞLANDI ANTİBİYOTİK TEDAVİSİ UYGULANDI	
49	BAYRAM	<i>T. triunguis</i>	01.12.2012	Muğla-Bodrum Dikme Kavak Mevki	E	15-20	-----	52	46	51	42,4	12,8	Dalma problemiyle geldi	-	26.12.2013		RÖNTGEN VE ULTRASON GÖRÜNTÜLERİ ÇEKİLDİ ANTİBİYOTİK TEDAVİSİ BAŞLADI	
50	FETHİYE	<i>C. mydas</i>	01.03.2012	Muğla-Fethiye	D	15-20	TR-Y0288	59	55,5	54	45,8	23,7	Dalma problemi ve kabukta oldukça fazla şişlik olması	Tedavisi sürüyor / Under rehabilitation			RÖNTGEN VE ULTRASON GÖRÜNTÜLERİ ÇEKİLDİ KAN ANALİZİ YAPILDI ANTİBİYOTİK TEDAVİSİNE BAŞLANDI	
51	AYŞEGÜL	<i>C. caretta</i>	09.04.2012	Muğla-Bodrum	D	65-70	TR-A-0860	71	64	67	51	43,8	Halsizlik şikayetiyle getirildi.	26.08.2012			KAN ANALİZİ VE BAKIMI YAPILDI ANTİBİYOTİK VE VİTAMİN TAKVİYESİ UYGULANDI	
52	FERHAT	<i>C. caretta</i>	16.04.2012	Muğla-Bodrum	E	25-30	-----	58,5	54	56	45	25	Boğazda olta iğnesi ve kabuğun sol tarafında kırık	-	27.06.2013		RÖNTGEN VE ULTRASON GÖRÜNTÜLERİ ÇEKİLDİ KAN ANALİZİ YAPILDI ANTİBİYOTİK TEDAVİSİNE BAŞLANDI	



53	BAHAR	<i>C. caretta</i>	11.06.2012	Muğla-Dalyan	D	40-45	TR-Y0232	72	50	75	64	35	Kolda olta ve misina dolanmış	01.07.2012		ULTRASON GÖRÜNTÜLERİNE VE KAN ANALİZİ YAPILARAK SERUM VE ANTİBİYOTİK TEDAVİSİNE BAŞLANDI
54	KUTLU	<i>C. mydas</i>	19.04.2012	Antalya	?	20-25	-----	67,5	64,5	63	51,5	26	Halsizlik şikayetiyle getirildi.	-	23.04.2013	RÖNTGENİ ÇEKİLDİ VE KAN ANALİZİ YAPILDI SERUM VE EK VİTAMİN TAKVİYESİNE BAŞLANDI
55	ANIL	<i>C. caretta</i>	15.06.2012	Muğla-Dalyan	E	40-45	TR-Y0281	66,3	51,2	70	62	33,6	Kabukta çöküntü ve sağ ve sol marjinalde kırıklar	-	15.01.2014	ULTRASON VE RÖNTGEN GÖRÜNTÜLERİ ALINDI ANTİBİYOTİK TEDAVİSİ BAŞLATILDI
56	SAMET	<i>C. mydas</i>	17.06.2012	Antalya-Kemer	E	75-80	-----	81	75	78	60	---	Kabuğun vertebral bölgesi boydab boya kırık	-	24.06.2013	YARA BAKIM VE DEZENFEKSİYONU SAĞLANDI ANTİBİYOTİK TEDAVİSİ UYGULANDI
57	HİLAL	<i>C. caretta</i>	08.07.2012	Muğla-Dalyan	D	35-40	TR-Y0265	70	51,5	76	66	35	Karapaksta yara ve çok parazit	25.07.2012		ANTİBİYOTİK TEDAVİSİ VE VİTAMİN TAKVİYESİ UYGULANDI
58	SEVİL	<i>C. caretta</i>	10.07.2012	Muğla-Dalyan	D	40-45	TR-Y0268	70	51	73,5	66	45	Kuyrukta yara ve arka bacakta yara	25.07.2012		ULTRASON GÖRÜNTÜLERİ ALINDI ANTİBİYOTİK TEDAVİSİ BAŞLATILDI
59	TEMMUZ	<i>C. mydas</i>	06.07.2012	Antalya-Kemer	E	25-30	-----	65,2	49,8	69	62	25,5	Halsizlik ve marjinalerde enfeksiyona bağlı çürüme	-	10.07.2013	YARA BAKIM VE DEZENFEKSİYONU SAĞLANDI ANTİBİYOTİK TEDAVİSİ UYGULANDI
60	AKUT KAĞAN	<i>C. caretta</i>	18.07.2012	Muğla-Bodrum	?	5 – 10	-----	50,2	40,1	54	50,5	17,3	Aşırı derecede parazitlenme	-	24.07.2013	RÖNTGENLERİ ÇEKİLDİ VE DEZENFEKSİYONU SAĞLANDI ANTİBİYOTİK TEDAVİSİ UYGULANDI
61	ÇİĞDEM	<i>C. caretta</i>	23.07.2012	Muğla-Dalyan	D	35-40	TR-Y0291	75	58	78	70	40	Ön üye misina kesigi	15.08.2012		RÖNTGEN VE ULTRASON GÖRÜNTÜLERİ ÇEKİLDİ ORERASYONLA KESİK DÜZELTİLDİ
62	ÇİSEM	<i>C. caretta</i>	25.07.2012	Muğla-Dalyan	D	45-50	TR-Y0277	72	54	75	71	35	Çene kenarında parazitler ve kafada yara	16.08.2012		KAN ANALİZİ VE BAKIMI YAPILDI ANTİBİYOTİK VE VİTAMİN TAKVİYESİ UYGULANDI
63	OSMAN	<i>C. caretta</i>	19.07.2012	Atalya-Kaş	E	30-35	TR-Y0283	64	49,4	67	63	36,6	Halsizlik şikayetiyle getirildi.	26.08.2012		KAN ANALİZİ VE BAKIMI YAPILDI ANTİBİYOTİK VE VİTAMİN TAKVİYESİ

																	UYGULANDI
64	ALİ RIZA	<i>C. caretta</i>	19.07.2012	Muğla-Dalyan	E	30-35	TR-Y0285	66	51	69	62	37,2	Karapakstaki deformasyondan dolayı bakım altında	02.11.2012			RÖNTGENİ ÇEKİLDİ VE KAN ANALİZİ YAPILDI SERUM VE EK VİTAMİN TAKVİYESİNE BAŞLANDI
65	EREN	<i>C. caretta</i>	24.07.2012	Muğla-Dalyan	E	30-35	TR-Y0276	63,5	49,5	67	62	36,7	Agresif davranışlar sergiliyor	04.01.2013			GENEL BAKIM VE TEMİZLİĞİ YAPILARAK KAN ANALİZLERİ YAPILDI
66	ÇOBAN	<i>C. caretta</i>	28.07.2012	Muğla-Dalyan	?	5 – 10	TR-Y0286	53	43,5	56,5	52,5	22,1	Marjinalde yaralanmalar	26.08.2012			YARA BAKIM VE TEMİZLİĞİNİN ARDINDAN KAN ANALİZİ YAPILARAK RÖNTGENİ ÇEKİLDİ
67	ÖZGÜR	<i>C. caretta</i>	14.08.2012	Muğla-Dalyan	E	70-75	TR-Y0402	75	68	70,5	53,5	50,6	Karapaksta derin pervane kesigi	04.01.2013			RÖNTGEN FİLMİ ÇEKİLDİ SERUM VE ANTİBİYOTİK TEDAVİSİ UYGULANDI
68	BUGGY	<i>C. caretta</i>	31.07.2012	Muğla-Bodrum	D	20 - 25	-----	57,2	46	60	56	29,2	Sağ yüzgeci misinadan dolayı yaralı	07.12.2013			GENEL BAKIM VE TEMİZLİĞİ YAPILARAK KAN ANALİZLERİ YAPILDI
69	İZA	<i>C. caretta</i>	09.09.2012	Muğla-Fethiye	?	0-5	-----	50,5	39,7	53	49	15,4	Misinadan dolayı sol arka yüzgeç yok, bağırsakta misina	01.08.2013			RÖNTGEN VE ULTRASON GÖRÜNTÜLERİ ÇEKİLDİ KAN ANALİZİ YAPILDI ANTİBİYOTİK TEDAVİSİNE BAŞLANDI
70	GÖKÇE	<i>C. caretta</i>	03.11.2012	Muğla-Göcek	D	25-30	-----	62	47,5	65	59	30	Zıpkınlı karapaks üzerinde derin yaralanma	-	04.12.2013		RÖNTGEN VE KAN ANALİZİ YAPILDI ZIPKIN OPERASYONLA ÇIKARTILDI ANTİBİYOTİK TEDAVİSİ UYGULANDI
71	İZMİR ELA	<i>C. caretta</i>	13.11.2012	İzmir	D	30-35	-----	65,5	53	68	66	35	Kafada derin yara	-	20.11.2013		YARA BAKIM VE TEMİZLİĞİNİN ARDINDAN KAN ANALİZİ YAPILARAK RÖNTGENİ ÇEKİLDİ
72	MARMARİS	<i>C. caretta</i>	22.01.2013	Muğla-Marmaris	D	30-35	-----	66,5	55	70	67	37	Halsizlik şikayetiyle getirildi.	-	23.01.2014		YARA BAKIM VE DEZENFEKSİYONU SAĞLANDI ANTİBİYOTİK TEDAVİSİ UYGULANDI
73	KARABURUN	<i>C. mydas</i>	12.02.2013	Antalya-Karaburun	D	1--5	-----	36	29	41	43	10,2	Halsizlik şikayetiyle getirildi.	-	13.2.2014		YARA BAKIM VE DEZENFEKSİYONU SAĞLANDI ANTİBİYOTİK TEDAVİSİ UYGULANDI

74	YAHŞI	<i>C. mydas</i>	15.03.2013	Muğla-Bodrum	?	1--5	-----	29,5	24,5	31	29	2,76	Ağızda misina ve iç kemiklerin çoğunun kırık olması	-	18.3.2014	RÖNTGEN FİLMİ ÇEKİLDİ SERUM VE ANTİBİYOTİK TEDAVİSİ UYGULANDI
75	NESLIHAN	<i>C. caretta</i>	09.05.2013	İzmir	D	60-65		74	56	78	71	52	Kafadan aldığı darbeden dolayı bakımda	Tedavisi sürüyor / Under rehabilitation		RÖNTGEN VE ULTRASON GÖRÜNTÜLERİ ÇEKİLDİ KAN ANALİZİ YAPILDI ANTİBİYOTİK TEDAVİSİNE BAŞLANDI
76	ATLAS	<i>C. caretta</i>	09.06.2013	Balıkesir	E	30-35		61,5	46	65	57	32,4	Kafadan aldığı darbeden dolayı bakımda	-	18.6.2014	RÖNTGEN VE KAN ANALİZİ YAPILDI ZİPKIN OPERASYONLA ÇIKARTILDI ANTİBİYOTİK TEDAVİSİ UYGULANDI
77	SENEM	<i>C. caretta</i>	13.06.2013	Aydın	D	15-20		62	52	66	63	18	Kafadan aldığı darbeden dolayı bakımda	-	07.08.2013	RÖNTGEN VE ULTRASON GÖRÜNTÜLERİ ÇEKİLDİ KAN ANALİZİ YAPILDI ANTİBİYOTİK TEDAVİSİNE BAŞLANDI
78	ŞELELE	<i>C. caretta</i>	13.06.2013	Antalya	D	40-45		54	48	68	63,4	42,5	Kafadan aldığı darbeden dolayı bakımda	-	07.07.2013	YARA BAKIM VE DEZENFEKSİYONU SAĞLANDI ANTİBİYOTİK TEDAVİSİ UYGULANDI
79	NİSA	<i>C. caretta</i>	14.06.2013	Muğla-Marmaris	D	35-40		70,2	53,6	75	67	34,3	Boğazda olta iğnesi ve kabuğun sol tarafında kırık	-	15.06.2013	RÖNTGEN VE KAN ANALİZLERİ YAPILDI YARA BAKIMI VE ANTİBİYOTİK UYGULANDI
80	TRY-0158	<i>C. caretta</i>	21.06.2013	Muğla-Dalyan İztuzu Kumsalı	D	55-60	TRY-0158	66	53	72	65,5		Sağ marjinalde kırık	06.07.2013		ACİL MÜDAHALEYLE YARA BAKIMI YAPILDI VE
81	TRY-0027	<i>C. caretta</i>	24.06.2013	Muğla-Dalyan İztuzu Kumsalı	D	55-60	TRY-0027	72	56	75	68		Karapaksta yara ve çok parazit	24.06.2013		KARAPAKSTAKİ YARANIN DEZENFEKSİYONU SAĞLANDI
82	DERVİŞ	<i>T. triunguis</i>	28.06.2013	Muğla-Dalyan Kanalı	E			63	52	60	45	23,4	Kabukta yara ağızda olta ve misina	28.07.2013		RÖNTGEN VE ULTRASON GÖRÜNTÜLERİ ÇEKİLDİ KAN ANALİZİ YAPILDI ANTİBİYOTİK TEDAVİSİNE BAŞLANDI
83	TRY-190	<i>C. caretta</i>	28.06.2013	Muğla-Dalyan İztuzu Kumsalı	D	40-45	TRY-190	56	47	66	60		Marjinalde yaralanmalar ve parazitlenme	01.07.2013		MARJİNALDEKİ YARALAR TEMİZLENEREK KARAPAKS ÜZERİNDEKİ PARAZİTLER TEMİZLENDİ

84	YENİ	<i>C. caretta</i>	28.06.2013	Antalya-Manavgat	D	40-45		68,5	49	71	63	43,5	Kafadan aldığı darbeden dolayı bakımda	-	10.07.2013	ULTRASON VE RÖNTGEN FİLMLERİ ÇEKİLDİ ANTİBİYOTİK VE VİTAMİN TAKVİYESİ YAPILDI
85	TRY-0141	<i>C. caretta</i>	29.06.2013	Muğla-Dalyan İztuzu Kumsalı	D	50-55	TRY-0141	69	59	86	77		Sağ yüzgeci misinadan dolayı yaralı	30.06.2013		YARA BAKIM VE DEZENFEKSİYONU SAĞLANDI
86	TABIAT	<i>C. caretta</i>	29.06.2013	Antalya-Kemer	D	20-25		56,1	45	59	54	27,5	Kafadan aldığı darbeden dolayı bakımda	Tedavisi sürüyor / Under rehabilitation		KAFA RÖNTGENİ ÇEKİLDİ KAN ANALİZİ YAPILDI ANTİBİYOTİK TEDAVİSİ UYGULANMAYA BAŞLANDI
87	KEMER	<i>C. mydas</i>	30.06.2013	Antalya-Kemer	D	25-30		62	53,4	67	59,8	27	Sağ yüzgeci misinadan dolayı yaralı	-	22.09.2013	RÖNTGEN VE ULTRASON GÖRÜNTÜLERİ ÇEKİLDİ KAN ANALİZİ YAPILDI ANTİBİYOTİK TEDAVİSİNE BAŞLANDI
88	TRY-200	<i>C. caretta</i>	01.07.2013	Muğla-Dalyan İztuzu Kumsalı	D	40-45	TRY-200	61	51,5	71	61,5		Misinadan dolayı sol arka yüzgeç yok	02.07.2013		GENEL TEMİZLİĞİ YAPILDI YARA BAKIM VE DEZENFEKSİYONU SAĞLANDI
89	TRY-002	<i>C. caretta</i>	01.07.2013	Muğla-Dalyan İztuzu Kumsalı	D	50-55	TRY-002	73	57	78	68		Marjinalde yaralanmalar	02.07.2013		ACİL MÜDAHELEYLE YARA BAKIMI YAPILDI VE
90	ÖZKAN	<i>C. caretta</i>	17.07.2013	ANTALYA	E	50-55		68,5	49	71	63	43,5	Aşırı parazitlenme ve bağırsaklarda olta iğnesi ve tel		19.07.2013	PARAZİTLER TEMİZLENDİ ULTRASON VE RÖNTGEN FİLMLERİ ÇEKİLDİ ANTİBİYOTİK VE VİTAMİN TAKVİYESİ YAPILDI
91	TRY-0442	<i>C. caretta</i>	20.07.2013	Muğla-Dalyan İztuzu Kumsalı	D	50-55	TRY-002	73	57	78	68		2 vertebralde kırık ekto parazit midye ve kurtçuklar görüldü	20.07.2013		KARAPAKSTAKİ YARANIN DEZENFEKSİYONU SAĞLANDI YARANIN DEZENFEKSİYONU SAĞLANDI
92	MENEKŞE	<i>C. caretta</i>	24.07.2013	Muğla-Bodrum	D	25-30	TRY-0461	56	46	61	58	30,8	Dalma problemi	Tedavisi sürüyor / Under rehabilitation		KAN ANALİZİ, ULTRASON, ANTİBİYOTİK TEDAVİSİNE BAŞLANDI
93	ERSİN	<i>C. mydas</i>	30.07.2013	Muğla-Bodrum	?	1 - 5		26,5	22	30	27	2,6	Dalma problemi		14.08.2013	ULTRASON VE RÖNTGEN ÇEKİLDİ, MULTİVİTAMİN
94	SUDENAZ	<i>C. caretta</i>	31.07.2013	Muğla-Dalyan	D	50-55	TRY-0445	71,2	53	76	70	53,6	Tüm vücutta sülük	01.08.2013		VÜCUDA KURU TUZ UYGULANDI, UYDU TAKİP CİHAZI
95	TUANA	<i>C. caretta</i>	31.07.2013	Muğla-Dalyan	D	50-55	TRY-0467	70	51,5	77	67	56,4	Tüm vücutta mantar	01.08.2013		MANTAR TEMİZLENDİ, ZEFİREN UYGULANDI, ANTİBİYOTİK TEDAVİSİ



106	BİLKENT	C.caretta	21.06.2014	İZTUZU	D	40-45	TRY-552	71,5	53,5	75	69	46	Boynun altında derin kesik ve çok miktarda sülük var	22.06.2014		GENEL TEMİZLİĞİ VE YARA BAKIMI YAPILDI SÜLÜKLER TUZ LA VÜCUTTAN UZAKLAŞTIRILDI
107	AKUT 3	C.caretta	04.07.2014	Bodrum	E	30-35		67,5	62,5	63	51,5	43,2	Alt çene pervaneden dolayı tamamen parçalanmış durumda	Tedavisi sürüyor / Under rehabilitation		KAN ANALİZİ, ULTRASON, ANTİBİYOTİK TEDAVİSİNE BAŞLANDI
108	LİKYA	C.caretta	13.07.2014	Fethiye	D	20-25		44,5	57,5	59	56,5	21,9	sol yüzgeçte misina dolanması ve ağızda misina	Tedavisi sürüyor / Under rehabilitation		RÖNTGENİ ÇEKİLDİ,ANTİBİYOTİK, KALSİYUM VE MULTİVİTAMİN TAKVİYESİ VE OPERASYON YAPILDI
109	İNCİ	C.mydas	14.07.2014	Ekincik	?	1--5		35	27,5	38	32	6	boğazda ve midede olta iğnesi	Tedavisi sürüyor / Under rehabilitation		RÖNTGEN VE ULTRASON GÖRÜNTÜLERİ ÇEKİLDİ KAN ANALİZİ YAPILDI ANTİBİYOTİK TEDAVİSİNE BAŞLANDI